Клиническая дерматология и венерология
2026, Т. 25, № 1, с. 117–123
https://doi.org/10.17116/klinderma202625011117

Russian Journal of Clinical Dermatology and Venereology
2026, Vol. 25, No. 1, pp. 117–123
https://doi.org/10.17116/klinderma202625011117

Результаты исследования наружной экзосомальной терапии розацеа

© Т.Н. КОРОЛЬКОВА, И.А. ШЕПИЛОВА, Л.Л. АМБАРЦУМЯН, Т.Г. ДОВБЕШКО

ФГБОУ ВО «Северо-Западный государственный медицинский университет им. И.И. Мечникова» Минздрава России, Санкт-Петербург, Россия

РЕЗЮМЕ

Актуальность. Розацеа — хроническое воспалительное заболевание кожи с высокой распространенностью. Патогенез розацеа включает сложное взаимодействие генетических, средовых, иммунных, микробных и нейроваскулярных факторов, поэтому поиск новых средств, способных улучшить клинические проявления заболевания, является актуальным.

Цель исследования. Оценка безопасности и эстетического результата применения косметических продуктов по уходу за кожей у пациентов с розацеа, включающих экзосомы, химический пилинг и лечебные маски.

Материал и методы. Наблюдали 10 пациенток с эритематозно-телеангиэктатической (n=3) и папуло-пустулезной (n=7) розацеа. Средний возраст пациенток составил 48,2+2,1 года. Пациенткам выполняли пилинг с последующим нанесением экзосом (5 процедур) и между ними лечебные маски (4 процедуры) с интервалом 7±4 дня между визитами на фоне домашнего ухода, включающего очищающую эмульсию, успокаивающую маску и фотозащитное средство. Результаты оценивали перед каждой процедурой, через 2 нед и 4 нед после курса процедур. Обследование включало анкетирование, фотографирование, корнеометрию, мексаметрию и измерение уровня трансэпидермальной потери влаги (ТЭПВ). Использовали адекватные методы статистической обработки.

Результаты. Объективная оценка врачом и субъективная оценка пациентом совпадали, отражая улучшение клинической картины после курса процедур. Показатели выраженности эритемы уменьшались на 10—11%, ТЭПВ — на 17% и 5% через 2 нед и 4 нед после лечения. Показатели влагосодержания рогового слоя возвращались к исходным значениям после курса процедур.

Заключение. Комплекс косметических средств с экзосомами по уходу за кожей лица пациентов с проявлениями розацеа демонстрирует хорошую переносимость и безопасность. Он уменьшает проявления розацеа, восстанавливает барьерные свойства кожи, улучшает общий внешний вид пациента спустя 1 мес после курса процедур, что свидетельствует о патогенетически направленном воздействии на сосуды.

Ключевые слова: *розацеа, экзосомы, косметические процедуры, мексаметрия, трансэпидермальная потеря влаги (ТЭПВ).*

ИНФОРМАЦИЯ ОБ АВТОРАХ:
Королькова Т.Н. — https://orcid.org/0000-0001-7190-411X
Шепилова И.А. — https://orcid.org/0000-0002-4147-9789
Амбарцумян Л.Л. — https://orcid.org/0000-0002-7078-3659
Довбешко Т.Г. — https://orcid.org/0000-0002-7670-4317
Автор, ответственный за переписку: Королькова Т.Н. — e-mail: tnkor@mail.ru

КАК ЦИТИРОВАТЬ:
Королькова Т.Н., Шепилова И.А., Амбарцумян Л.Л., Довбешко Т.Г. Результаты исследования наружной экзосомальной терапии розацеа. *Клиническая дерматология и венерология.* 2026;25(1):117–123. https://doi.org/10.17116/klinderma202625011117

Results of the study of topical exosome therapy of rosacea

© T.N. KOROLKOVA, I.A. SHEPILOVA, L.L. AMBARTSUMIAN, T.G. DOVBESHKO

Mechnikov North-Western State Medical University, Saint Petersburg, Russia

ABSTRACT

Background. Rosacea is a chronic inflammatory skin disease with high prevalence. Rosacea pathogenesis involves complex interaction of genetic, environmental, immune, microbial and neurovascular factors, therefore the search for new means capable of improving clinical manifestations of the disease is important today.

Objective. To evaluate the safety and aesthetic outcome of the application of cosmetic products for skin care in patients with rosacea, including exosomes, chemical peeling and therapeutic masks.

Material and methods. In this study, 10 patients with erythematotelangiectatic (n=3) and papulopustular (n=7) rosacea were observed. Mean age was 48.2+2.1 years. The patients underwent peeling followed by an application of exosomes (5 procedures) and between them therapeutic masks (4 procedures) with an interval of 7±4 days between visits in presence of home care, including cleansing emulsion, soothing mask and photoprotective agent. Results were evaluated before each procedure, 2 and 4 weeks after the course of procedures. Examination included survey, photography, corneometry, mexametry and measurement of the level of transepidermal water loss (TEWL). Valid methods of statistical processing were used.

Results. Objective evaluation by the doctor and subjective evaluation by the patient coincided, reflecting improvement of clinical picture after the course of procedures. Indicators of erythema severity decreased by 10—11%, TEWL — by 17 and 5% after 2 and 4 weeks of treatment. Moisture content of the stratum corneum returned to the baseline after the course of procedures.

Conclusion. Complex of cosmetic products with exosomes for facial skin care shows favorable tolerability and safety in patients with rosacea. It reduces rosacea manifestations, restores skin barrier properties, improves the patient's general appearance 1 month after the course of procedures, which indicates a pathogenetically targeted impact on the vessels.

Keywords: *rosacea, exosomes, cosmetic procedures, mexametry, transepidermal water loss (TEWL).*

INFORMATION ABOUT THE AUTHORS:
Korolkova T.N. — https://orcid.org/0000-0001-7190-411X
Shepilova I.A. — https://orcid.org/0000-0002-4147-9789
Ambartsumian L.L. — https://orcid.org/0000-0002-7078-3659
Dovbeshko T.G. — https://orcid.org/0000-0002-7670-4317
Corresponding author: Korolkova T.N. — e-mail: tnkor@mail.ru

TO CITE THIS ARTICLE:
Korolkova TN, Shepilova IA, Ambartsumian LL, Dovbeshko TG. Results of the study of topical exosome therapy of rosacea. *Russian Journal of Clinical Dermatology and Venereology*. 2026;25(1):117–123. (In Russ.). https://doi.org/10.17116/klinderma202625011117

Введение

Розацеа — хроническое воспалительное заболевание кожи с распространенностью от 1% до 3% [1], а по некоторым данным [2], даже до 20%. Розацеа характеризуется эритемой лица, телеангиэктазиями, папулами, пустулами и глазными проявлениями [3]. Патогенез розацеа включает сложное взаимодействие генетических, средовых, иммунных, микробных и нейроваскулярных факторов [4—7].

Внешние факторы, такие как ультрафиолетовое излучение, алкоголь, острая пища, экстремальные температуры, а также клещи *Demodex* и некоторые микробы [8], могут активировать кальциевые каналы, вызывая высвобождение нейротрансмиттеров и расширение микрососудов [9]. Эти изменения проявляются в виде эритемы кожи, характерного клинического признака розацеа. Эритема, связанная, в частности, с розацеа, представляет собой сложную клиническую проблему и имеет многофакторную этиологию. Лечение эритемы играет важную роль в снижении психосоциального бремени, связанного с розацеа, и улучшении общего качества жизни [10].

Из средств наружного ухода в настоящее время большой интерес вызывают экзосомы [11]. Экзосомальные везикулы представляют собой тип внеклеточных везикул, которые определяются как липидно-бислойные сфероидные структуры без способности к репликации. Это небольшие секреторные органеллы, богатые белками, липидами, нуклеиновыми кислотами и углеводными конъюгатами. У них широкий спектр действий, таких как ремоделирование внеклеточного матрикса и доставка сигналов и молекул другим клеткам. Внеклеточные везикулы стабильны и легко хранятся. Кроме того, они не отторгаются иммунной системой, обладают свойством самонаведения, их дозировку можно легко контролировать [12, 13].

При ведении пациентов с розацеа конечной целью терапии является максимально полная ремиссия дерматоза. Лечение с использованием экзосом — новое перспективное направление. Нами проведено исследование по оценке безопасности и эстетического результата сочетанного применения продуктов косметических по уходу за кожей у пациентов с розацеа: пилинга Enerpeel MA с последующим нанесением экзосом ASCEplus DERMA SIGNAL KIT SRLV и маски ROSAGATE на фоне домашнего ухода Tebiskin.

Исследуемые косметические средства содержат инновационные компоненты, повышающие устойчивость кожи, снижающие интенсивность зуда и жжения, характерных для чувствительной и гиперреактивной кожи, оказывают противовоспалительное действие, способствуют регенерации и восстановлению кожного барьера.

Пилинг Enerpeel MA включает активные ингредиенты: миндальную кислоту 40% (относится к группе кислот-кератолитиков, которые разрушают связи между мертвыми клетками рогового слоя, оказывает противовоспалительное действие), метилсульфонилметан (MSM) (снижает интенсивность расширения сосудов, оказывает антиоксидантное действие, обеспечивает фотопротекцию и антиоксидантную защиту).

ASCEplus SRLV включает 2 флакона. *Флакон №1.* Лиофилизированная пудра, активные ингредиенты: 5 млрд ExoSCRT экзосом на основе стволовых клеток дамасской розы. *Флакон №2.* Концентрат, активные ингредиенты: гиалуроновая кислота, 19 аминокислот, 6 минеральных веществ, 6 пептидов, 4 кофермента, витамины. Экзосомы, полученные из стволовых клеток дамасской розы, оказывают противовоспалительное действие, способствуют регенерации и восстановлению кожного барьера.

Маска ROSAGATE Functional Emulsion обладает успокаивающим свойством, повышает порог толерантности чувствительной и гиперактивной кожи, склонной к куперозу. Комплекс RO-пептид-23 эффективно сокращает эритему, повышает уровень увлажненности и улучшает барьерную функцию кожи, препятствуя образованию LL-37.

Средства для домашнего ухода Tebiskin включают очищающую эмульсию, успокаивающую маску и фотозащитное средство (SPF 50+, UVA-PF 25).

Цель исследования — оценка безопасности и эстетического результата применения линейки продуктов косметических по уходу за кожей у пациентов с розацеа: пилинга Enerpeel MA, комплекса с экзосомами ASCEplus DERMA SIGNAL KIT SRLV, маски ROSAGATE на фоне домашнего ухода Tebiskin.

Материал и методы

В центре медицинской косметологии СЗГМУ им. И.И. Мечникова под наблюдением находились 10 пациенток с проявлениями эритематозно-телеангиэктатического (3 женщины со среднетяжелой степенью тяжести) и папуло-пустулезного (5 женщин с легкой и 2 женщины со среднетяжелой степенью тяжести в сочетании с эритемой и телеангиэктазиями) подтипов розацеа. Все пациентки до исследования лечились эпизодически различными средствами — безрезультатно. Возраст участников варьировал от 38 до 55 лет, средний возраст 48,2±2,1 года.

Пациенткам выполнены процедуры пилинга Enerpeel MA с последующим нанесением ASCEplus SRLV (5 процедур) и между ними маски Rosagate (4 процедуры) с интервалом 7±4 дня между визитами на фоне домашнего ухода Tebiskin. Измерение влагосодержания эпидермиса, степени выраженности эритемы и пигментации выполняли на каждом визите перед выполнением косметической процедуры, а также через 2 нед и 4 нед (визиты 10 и 11 соответственно) после последней процедуры, объем обследования был аналогичным исходному. Результаты сравнивали с показателями, полученными до применения косметических средств.

В процессе лечения все пациентки проходили обследование, включающее анкетирование, фотографирование, корнеометрию (прибор Corneometer CM 825, Courage&Khazaka, Германия), мексаметрию (прибор Cutometer MPA 580, Courage&Khazaka, Германия) и измерение уровня трансэпидермальной потери влаги (ТЭПВ) (прибор Cutometer MPA 580, Courage&Khazaka, Германия).

Оценку функциональных параметров кожи проводили в помещении диагностической лаборатории кафедры косметологии СЗГМУ им. И.И. Мечникова. Пациентки приходили с очищенной кожей, без косметики и макияжа, в течение 30 мин перед проведением измерения они находились в помещении, в покое, при температуре около 21°C.

Статистический анализ результатов исследования выполняли с использованием пакетов Microsoft Excel и статистических программ Statistica v. 10.0. Анализ соответствия исследуемых показателей нормальному распределению произведен с помощью критерия согласия Колмогорова—Смирнова. Распределение показателей отличалось от нормального, поэтому их анализировали с помощью методов непараметрической статистики, в частности использовали критерий Уилкоксона. Результаты представлены в виде значений среднего арифметического (*M*) и стандартной ошибки среднего (*SE*). Различия считали достоверными при уровне $p \leqslant 0{,}05$.

Критерии включения пациентов в исследование: подписанное информированное добровольное согласие, возраст 35—55 лет, наличие показаний для коррекции, готовность соблюдать рекомендации исследователя весь период наблюдения.

Критерии исключения пациентов из исследования: индивидуальная непереносимость компонентов косметического средства; беременность, период лактации; имеющаяся тяжелая патология; инфекционные поражения кожи; любые инвазивные косметические процедуры в течение 24 мес и оперативные вмешательства в области лица в течение 12 мес до исследования, рубцовые изменения и т.п.

Критерии выбывания из исследования: возникновение любых нежелательных явлений вследствие применения исследуемых косметических средств; использование непредусмотренных протоколом лекарственных/косметических средств; некомплаентность участника.

Результаты и обсуждение

У пациенток выявлена сопутствующая патология вне обострения: аллергические реакции и/или заболевания (50%), артериальная гипертензия (50%), заболевания органов ЖКТ (30%), гинекологические заболевания (40%), климактерический период и менопауза (60%).

Все участницы исследования оценили переносимость курса процедур как хорошую. Эритематозные реакции, сухость кожи, шелушение у единичных пациенток были временными и проходили самостоятельно без прекращения лечения.

Объективная оценка состояния кожи врачом в баллах (от 0 до 4) проводилась перед курсом лечения, на визите 9, через 2 нед (визит 10) и 4 нед (визит 11) после проведения курса процедур. Результаты сравнивались с исходными показателями.

При проведении обследования пациенток на визитах 9, 10 и 11 после начала лечения наблюдалось снижение таких показателей, как степень неоднородности кожи (с 3,1 до 2,2 балла, $p \leqslant 0{,}01$), наличие эритемы (с 3,1 до 1,8 балла, $p \leqslant 0{,}01$), уменьшение количества высыпных элементов (с 1,4 до 0,3 балла, $p \leqslant 0{,}05$) **(рис. 1)**.

Субъективная оценка изменений кожи пациентками проводилась в баллах от 0 до 4 в те же сроки **(рис. 2)**.

Пациентки на визите 9 отмечали уменьшение покраснения кожи ($p \leqslant 0{,}01$), увеличение однородности цвета кожи ($p \leqslant 0{,}05$), что сохранялось через 2 нед и 4 нед после окончания лечения. На 10-м, 11-м визитах снижались проявления сухости ($p \leqslant 0{,}05$), увеличивалась гладкость кожи ($p \leqslant 0{,}05$). Все пациентки отметили улучшение общего внешнего вида ($p \leqslant 0{,}01$).

Сравнение объективной и субъективной оценок показало совпадение, отражающее улучшение состояния кожи после лечения, что подтверждается фотографиями пациенток **(рис. 3—5)**.

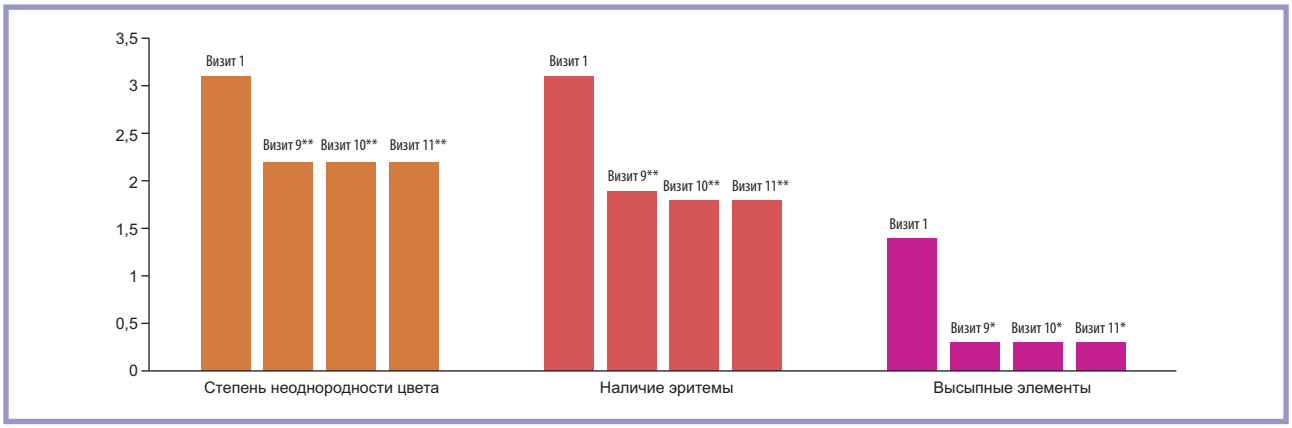

Рис. 1. **Динамика показателей объективной оценки состояния кожи врачом.**
Приводятся характеристики степени неоднородности цвета, наличия эритемы, количества высыпных элементов (визиты 1, 9, 10 и 11). Достоверные различия значений относительно исходных значений до процедуры: * — $p \leqslant 0{,}05$, ** — $p \leqslant 0{,}01$.

Fig. 1. **Dynamics of the indicators of skin condition objective assessment by doctor.**
Characteristics of the degree of color heterogeneity, presence of erythema, number of skin eruptions (visits 1, 9, 10, and 11) are given. Statistically significant differences relative to the baseline before procedure: * — $p \leqslant 0.05$, ** — $p \leqslant 0.01$.

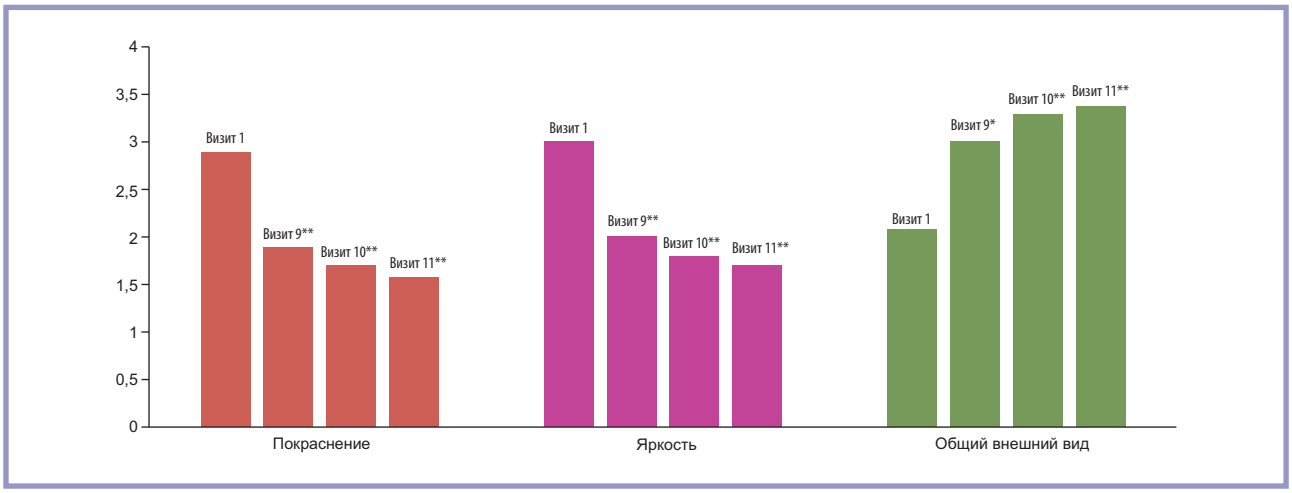

Рис. 2. **Динамика показателей субъективной оценки состояния кожи пациентом.**
Приводятся характеристики покраснения, яркости кожи, общего внешнего вида (визиты 1, 9, 10 и 11). Достоверные различия значений относительно исходных значений до процедуры: * — $p \leqslant 0{,}05$, ** — $p \leqslant 0{,}01$.

Fig. 2. **Dynamics of the indicators of skin condition subjective assessment by patient.**
Characteristics of skin redness, brightness, and general appearance are provided (visits 1, 9, 10, and 11). Statistically significant differences relative to the baseline before procedure: * — $p \leqslant 0.05$, ** — $p \leqslant 0.01$.

Функциональные параметры кожи измеряли перед каждой процедурой, а также через 2 нед и 4 нед после курса процедур. Каждый раз измерение проводилось в области лба и щек (левой и правой) [14].

При анализе показателей корнеометрии кожи лба и щек в процессе лечения выявлено временное снижение влагосодержания рогового слоя в области щек, которое возвращалось к нормальным значениям после курса процедур.

При исследовании степени эритемы в области лба выявлена тенденция к ее уменьшению на 10% после курса процедур. В области щек (объединенные параметры слева и справа) эритема также имеет тенденцию к уменьшению с визита 2 со значимым снижением показателя на визитах 3 ($p \leqslant 0{,}05$), 5 ($p \leqslant 0{,}05$), 6 ($p \leqslant 0{,}01$), 8 ($p \leqslant 0{,}01$) и 10 ($p \leqslant 0{,}05$) в целом на 10—11% **(табл. 1)**.

Значения уровня ТЭПВ в области кожи лба практически не изменялись. В зоне щек обнаружена тенденция к уменьшению потери влаги со значимым снижением (на 17%, $p \leqslant 0{,}05$) на визите 10 относительно исходных параметров **(табл. 2)**.

Розацеа является хроническим заболеванием, и такая сопутствующая патология, как артериальная гипертензия, заболевания ЖКТ и климактерический период, вызывают большие сомнения в плане ее полного излечения. Использование экзосом с включением их в целый комплекс уходовых процедур, направленных на оздоровление сосудистой стенки и кожи в целом, на протяжении 2 мес вызы-

Рис. 3. **Результаты комплексной терапии с использованием экзосом у пациентки *Р*. 52 лет.**
а — состояние кожи до лечения (визит 1); б — состояние кожи через 4 нед после курса процедур (визит 11). Выраженность эритемы заметно уменьшилась.

Fig. 3. **Results of comprehensive therapy of patient *R*. (52 years old) using exosomes.**
a — skin condition before treatment (visit 1); b — skin condition 4 weeks after the course of procedures (visit 11). Erythema severity has noticeably decreased.

Рис. 4. **Результаты комплексной терапии с использованием экзосом у пациентки *К*. 52 лет.**
а — состояние кожи до лечения (визит 1); б — состояние кожи через 4 нед после курса процедур (визит 11). Выраженность эритемы заметно уменьшилась.

Fig. 4. **Results of comprehensive therapy of patient *K*. (52 years old) using exosomes.**
a — skin condition before treatment (visit 1); b — skin condition 4 weeks after the course of procedures (visit 11). Erythema severity has noticeably decreased.

Таблица 1. **Динамика показателя содержания гемоглобина (мексаметрия) в области щек (*n*=20)**

Table 1. **Dynamics of the indicator of hemoglobin content (mexametry) in the cheek region (*n*=20)**

До лечения	Визит 2	Визит 3	Визит 4	Визит 5	Визит 6	Визит 7	Визит 8	Визит 9	Визит 10	Визит 11
410,06± 22,41	389,6± 21,83	377,05± 16,95*	387,08± 18,24	379,21± 22,36*	367,82± 22,79**	383,18± 17,48	358,27± 20,23**	395,71± 23,71	364,6± 19,42*	376,73± 18,24

Примечание. Достоверные различия значений относительно исходных значений до лечения: * — $p \leqslant 0{,}05$, ** — $p \leqslant 0{,}01$.

Рис. 5. **Результаты комплексной терапии с использованием экзосом у пациентки *М.* 54 лет.**
а — состояние кожи до лечения (визит 1); б — состояние кожи через 4 нед после курса процедур (визит 11). Выраженность эритемы заметно уменьшилась.

Fig. 5. **Results of comprehensive therapy of patient *K.* (54 years old) using exosomes.**
a — skin condition before treatment (visit 1); b — skin condition 4 weeks after the course of procedures (visit 11). Erythema severity has noticeably decreased.

Таблица 2. **Динамика показателя уровня трансэпидермальной потери воды (ТЭВА-метрия) в области лба (*n*=10) и шек (*n*=20)**
Table 2. **Dynamics of the indicator of transepidermal water loss level (TEWL-metry) in the region of the forehead (*n*=10) and cheeks (*n*=20)**

Область исследования	До лечения	Визит 9	Визит 10	Визит 11
Лоб	21,89±5,24	23,59±5,89	20,86±4,48	22,92±5,39
Щека	17,39±1,92	16,07±1,45	14,49±1,55*	16,47±1,66

Примечание. Достоверные различия значений относительно исходных значений до лечения: * — $p \leqslant 0{,}05$.

вают у пациентов и врачей положительные отзывы. При этом отмечается уменьшение степени эритемы (мексаметрия) и укрепление барьерных свойств кожи (ТЭПВ), что однозначно указывает на положительную клиническую динамику.

Заключение

Результаты проведенного исследования показали, что косметические средства по уходу за кожей лица пациентов с проявлениями розацеа — пилинг Enerpeel MA, экзосомальный комплекс ASCEplus DERMA SIGNAL KIT SRLV и маска ROSAGATE на фоне домашнего ухода Tebiskin — демонстрируют хорошую переносимость и безопасность. Они уменьшают выраженность эритемы на 10% и повышают барьерные свойства кожи, улучшая общий внешний вид даже спустя 1 мес после курса процедур, что свидетельствует о патогенетически направленном воздействии на сосуды. Указанные косметические средства могут быть использованы в комплексной терапии пациентов с проявлениями эритематозно-телеангиэктатической и папуло-пустулезной розацеа.

Участие авторов:
Концепция и дизайн исследования — Королькова Т.Н.
Сбор и обработка материала — Амбарцумян Л.Л., Довбешко Т.Г.
Статистическая обработка — Шепилова И.А.
Написание текста — Шепилова И.А.
Редактирование — Королькова Т.Н.

Авторы заявляют об отсутствии конфликта интересов.

Authors' contributions:
The concept and design of the study — Korolkova T.N.
Collecting and interpreting the data — Ambartsumian L.L., Dovbeshko T.G.
Statistical analysis — Shepilova I.A.
Drafting the manuscript — Shepilova I.A.
Revising the manuscript — Korolkova T.N.

The authors declare no conflict of interest.

ЛИТЕРАТУРА/REFERENCES

1. Tan J, Berg M. Rosacea: current state of epidemiology. *J Am Acad Dermatol*. 2013;69(6 Suppl 1):S27-35. https://doi.org/10.1016/j.jaad.2013.04.043
2. Gether L, Overgaard L, Egeberg A, Thyssen J. Incidence and prevalence of rosacea: a systematic review and meta-analysis. *Br J Dermatol*. 2018;179: 282-289. https://doi.org/10.1111/bjd.16481
3. Tu K-Y, Jung C-J, Shih Y-H and Chang ALS. Therapeutic strategies focusing on immune dysregulation and neuroinflammation in rosacea. *Front Immunol*. 2024;15:1403798. https://doi.org/10.3389/fimmu.2024.1403798
4. Awosika O, Oussedik E. Genetic predisposition to rosacea. *Dermatol Clin*. 2018;36:87-92. https://doi.org/10.1016/j.det.2017.11.002
5. Zhu W, Hamblin MR, Wen X. Role of the skin microbiota and intestinal microbiome in rosacea. *Front Microbiol*. 2023;14:1108661. https://doi.org/10.3389/fmicb.2023.1108661
6. Yang F, Wang L, Song D, Zhang L, Wang X, Du D and Jiang X. Signaling pathways and targeted therapy for rosacea. *Front. Immunol*. 2024;16:15: 1367994. https://doi.org/10.3389/fimmu.2024.1367994
7. Sánchez-Pellicer P, Eguren-Michelena C, García-Gavín J, Llamas-Velasco M, Navarro-Moratalla L, Núñez-Delegido E, Agüera-Santos J and Navarro-López V. Rosacea, microbiome and probiotics: the gut-skin axis. *Front Microbiol*. 2024;14:1323644. https://doi.org/10.3389/fmicb.2023.1323644
8. Van Zuuren EJ. Rosacea. *N Engl J Med*. 2017;377:1754-1764. https://doi.org/10.1056/NEJMcp1506630
9. Marek-Jozefowicz L, Nedoszytko B, Grochocka M, Zmijewski MA, Czajkowski R, Cubała WJ, et al. Molecular mechanisms of neurogenic inflammation of the skin. *Int J Mol Sci*. 2023;24(5):5001. https://doi.org/10.3390/ijms24055001
10. Nicholas J. Hua, Jennifer Chen, Ryan S. Q. Geng, Ronald Gary Sibbald, and Cathryn Sibbald. Efficacy of Treatments in Reducing Facial Erythema in Rosacea: A Systematic Review. *Journal of Cutaneous Medicine and Surgery*. 2025;29(1):43-50. https://doi.org/10.1177/12034754241287546
11. An Y, Lin S, Tan X, et al. Exosomes from adipose-derived stem cells and application to skin wound healing. *Cell Prolif*. 2021;54:e12993. https://doi.org/10.1111/cpr.12993
12. Yang R, Wang J, Chen X, Shi Y, Hindawi JX. Epidermal Stem Cells in Wound Healing and Regeneration. *Stem Cells International*. 2020;9148310:11 https://doi.org/10.1155/2020/9148310
13. Королькова Т.Н., Шепилова И.А. *Внеклеточные везикулы — экзосомы*. Сборник статей: Научно-практическое общество врачей-косметологов Санкт-Петербурга. 2025:15-21. Korolkova TN, Shepilova IA. *Extracellular vesicles — exosomes*. Sbornik statej: Nauchno-prakticheskoe obshchestvo vrachej-kosmetologov Sankt-Peterburga. 2025:15-21. (In Russ.).
14. Королькова Т.Н., Амбарцумян Л.Л., Шепилова И.А., Маслова А.В. Сравнительный анализ эластичности кожи лица и шеи у женщин 20—30 лет. *Российский журнал кожных и венерических болезней*. 2017;20(4):252-256. Korolkova TN, Ambartsumyan LL, Shepilova IA, Maslova AV. Comparative analysis of elasticity of face and neck skin in women aged 20-30 years. *Rossijskij zhurnal kozhnykh i venericheskikh boleznej*. 2017;20(4):252-256. (In Russ.). https://doi.org/10.18821/1560-9588-2017-20-4-252-256

Поступила в редакцию 11.11.2025
Received 11.11.2025
Принята к печати 23.12.2025
Accepted 23.12.2025